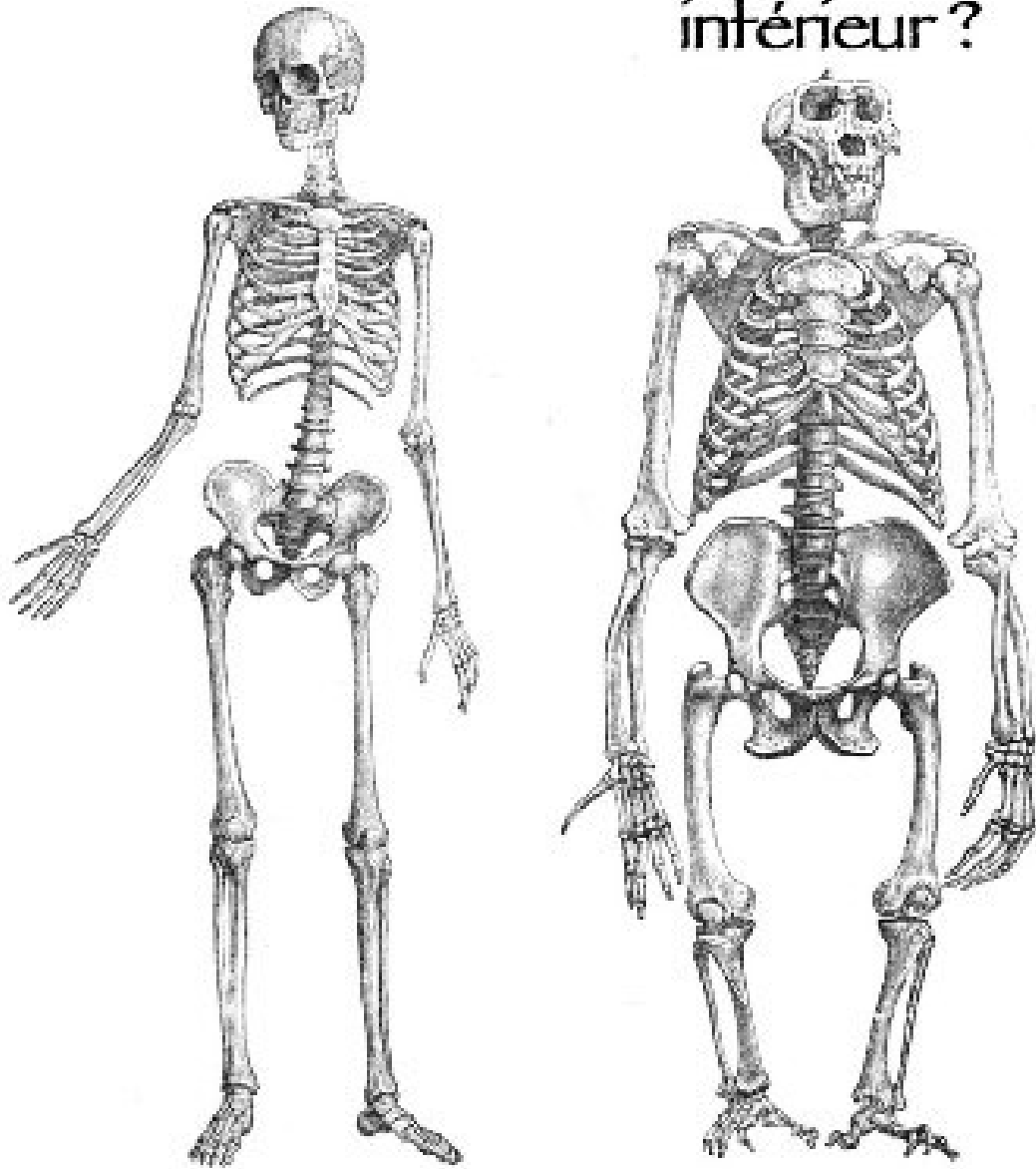


Avons-nous un membre
inférieur ?



AMPHOTHERAPIE

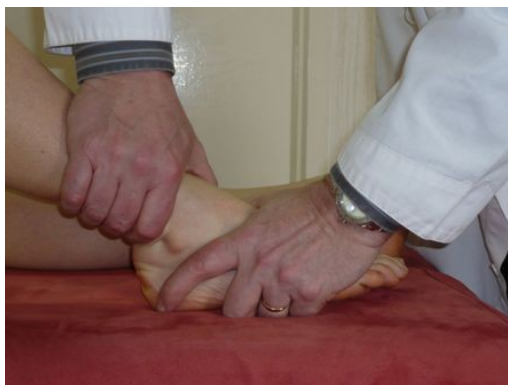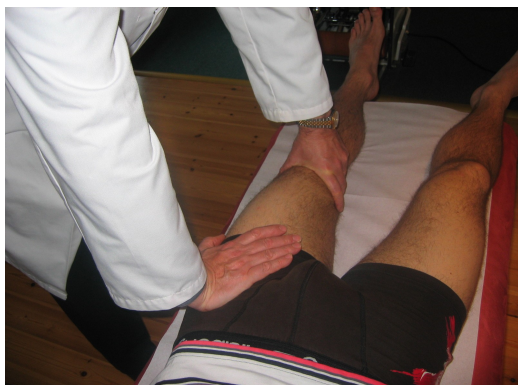LE MEMBRE INFÉRIEUR

MONTPELLIER

6 ET 7 FEVRIER 2015

AMPHOTHERAPIE

LE MEMBRE INFERIEUR



Docteur Jean-Marie SOULIER
Médecin spécialiste MMO-MPR

Montpellier
06-07 Février 2015



www.amphotherapie.com

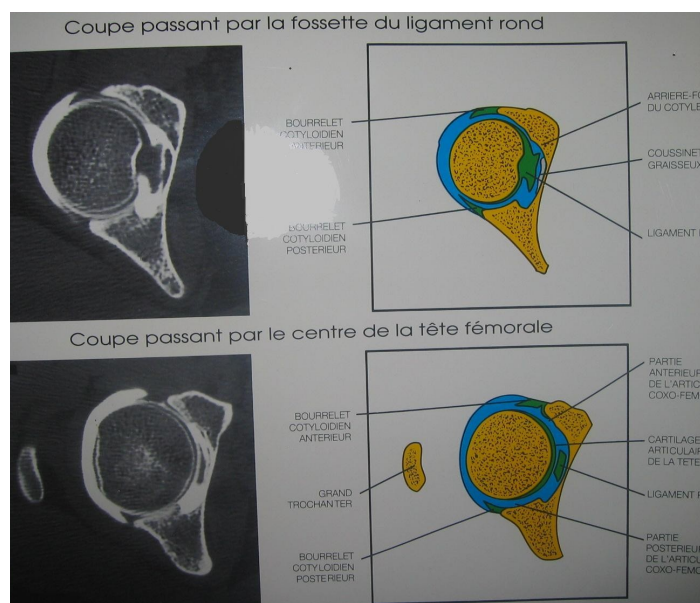
4 rue Goscinny
34130 SAINT AUNES
Téléphone Cabinet Médical : 04 67 87 11 17
Portable : 06 16 96 90 47
Email : jms@soulierjm.fr

N° d'enregistrement au Ministère de la Formation Professionnelle : 91 34 06086 34
«enregistré sous le n° 91 34 0608634 cet enregistrement ne vaut pas agrément de l'Etat»

CONFLIT DU LABRUM ACETABULAIRE (bourrelet cotyloïdien) TRAITE EN THERAPIE MANUELLE PAR LA CEINTURE PELVIENNE

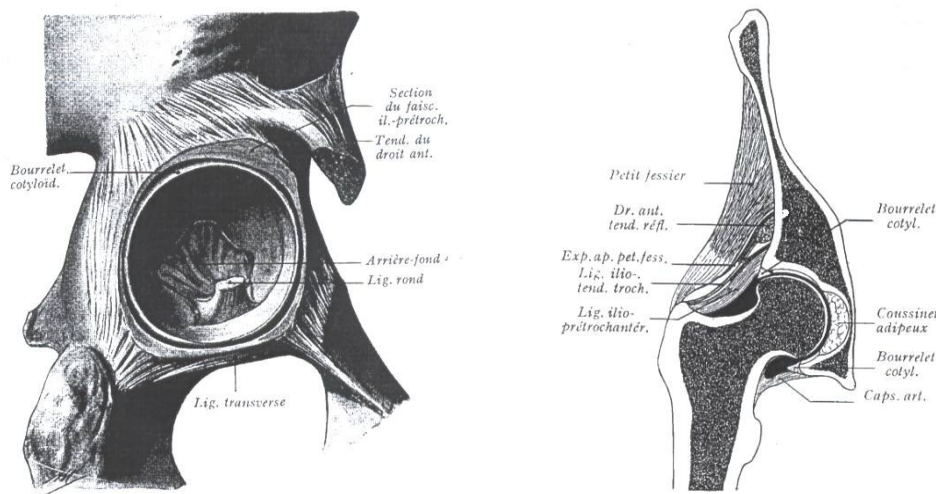
Rappel Anatomique : La coxo fémorale

- La tête du fémur : 2/3 de sphère recouverte de cartilage (excepté le ligament rond)
- Le cotyle : sa surface cartilagineuse est une BANDE CARTILAGINEUSE stabilisée par le système de joint souple étanche périphérique.



Rappel Anatomique : Le labrum normal

- Prisme triangulaire incurvé en forme d'anneau qui passe en pont au dessus de l'échancrure ischio-pubienne.



BILAN DU CONFLIT

Interrogatoire : recherche un trauma de hanche (grand écart), sports à risque, danse, sports de combats.

Douleur mécanique : irradiations inguinales, trochantériennes fessières, crurales.